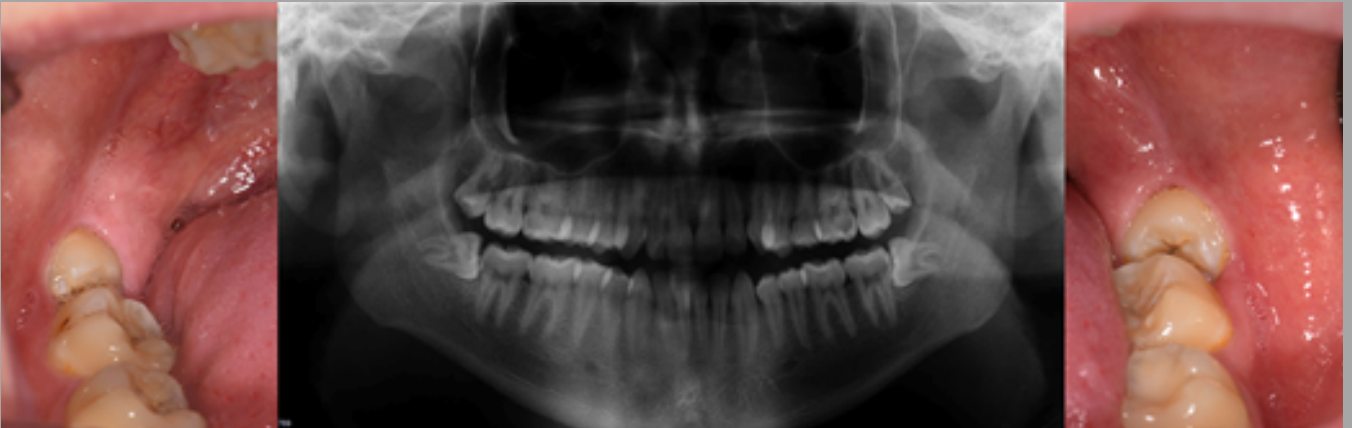


# CASO DE CIRUGÍA BUCAL



Paciente de 23 años con los **cordales o muelas del juicio inferiores** semiincluidas, inclinadas e impactadas sobre los molares adyacentes.

Para evitar caries, reabsorciones u otros problemas de los molares adyacentes, se realizaron pequeñas cirugías para extraer ambos cordales.

El postoperatorio fue mínimo.