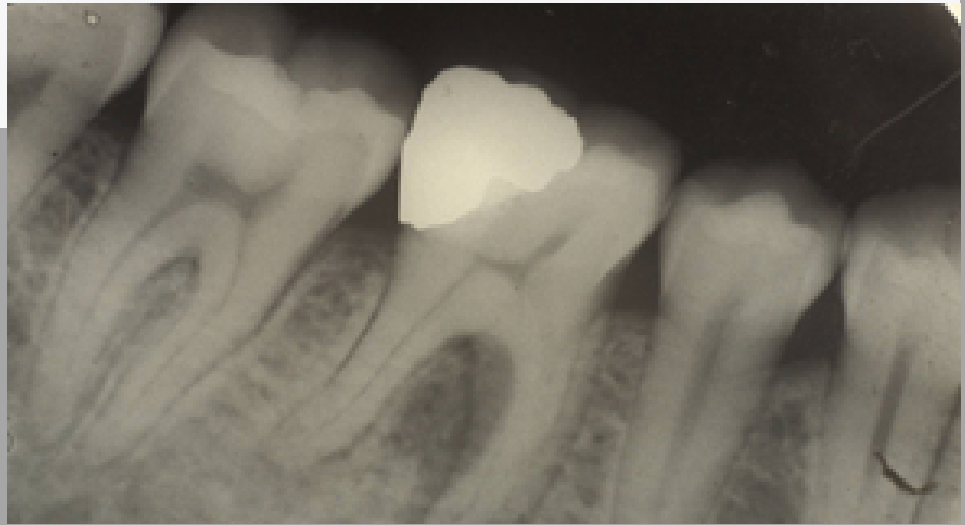
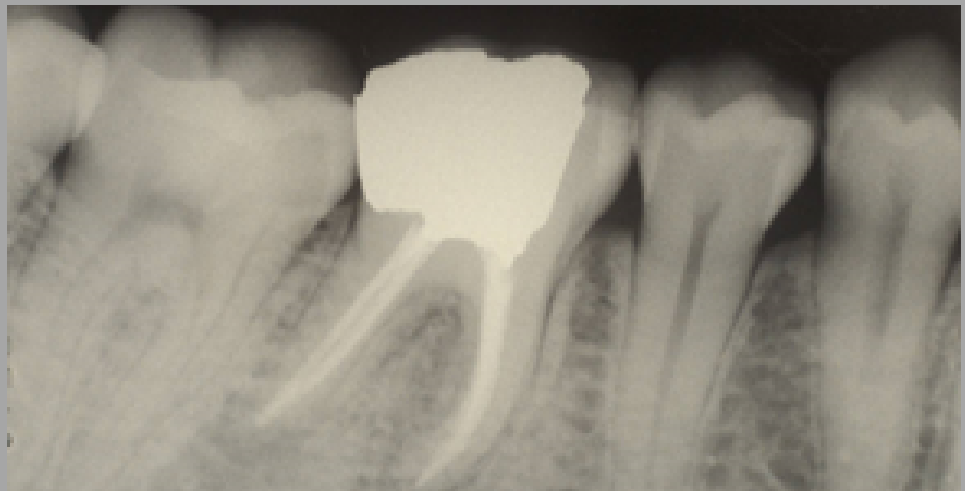


CASO DE ENDODONCIA

Antes



Después



Paciente acude a la consulta por un **dolor intenso** en la zona inferior derecha que aumenta con la masticación. Presenta un flemón en la encía adyacente al molar afectado. Como vemos en la radiografía inicial, el diente presenta una gran reconstrucción antigua totalmente filtrada y una lesión en el hueso entre ambas raíces del molar afectado.

Se realizó la endodoncia, y a los pocos días el flemón desapareció y con ello el consecuente dolor en la zona. Vemos en la radiografía de control a los 6 meses, cómo la lesión se ha resuelto por completo.

¡Todo ello sin tener que quitar el diente!