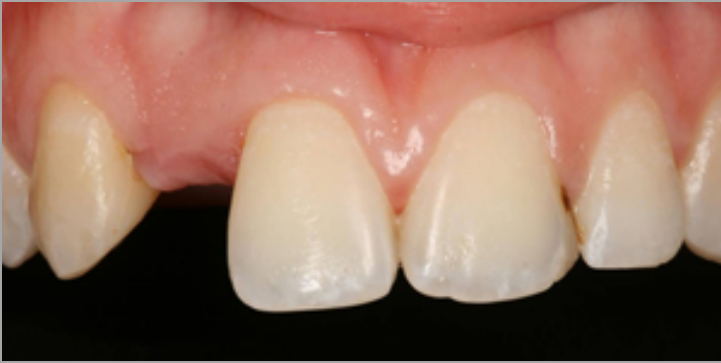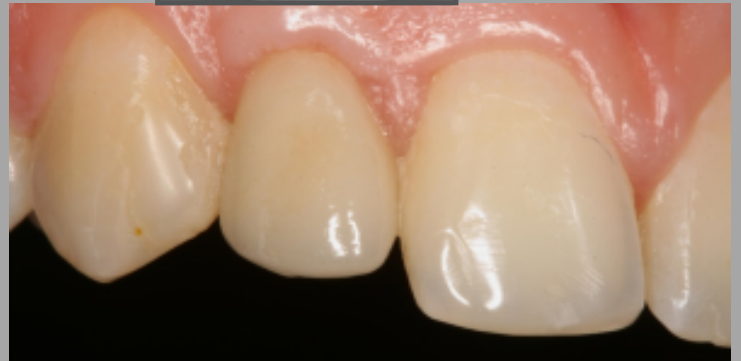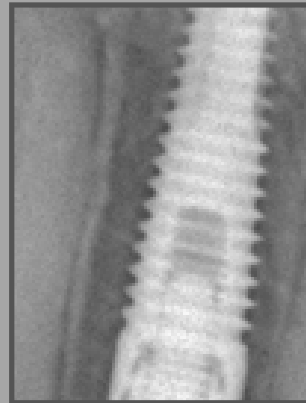


CASO DE IMPLANTES DENTALES

Antes



Después



Paciente de 26 años con **ausencia del incisivo lateral superior derecho**. Se abrió con ortodoncia, el espacio necesario para alojar un implante de unas dimensiones adecuadas en el hueso.

Se esperó a que éste se osteointegrara y a los 3 meses se colocó una corona sobre el implante con una estética muy similar al resto de dientes de su boca.

¡El paciente está muy contento con el resultado final!